

# *Trombosis venosa profunda*

**Prof. Dr. Humberto Flisfisch<sup>1</sup>; Prof. Dr. Jorge Aguiló<sup>2</sup> ;  
Int. Diego Lillo Cuevas<sup>3</sup>**

## **Introducción**

La trombosis venosa profunda (TVP) forma parte del complejo de enfermedad tromboembólica que incluye esta entidad y al tromboembolismo pulmonar (TEP).

La TVP es un proceso frecuente, que puede desarrollarse de forma subclínica o debutar como un cuadro agudo de edema, congestión y dolor de una extremidad. Causa complicaciones como el síndrome postflebitico y el embolismo pulmonar.

## **1.- Definición, incidencia y localización**

La Trombosis TVP se define como la formación de trombos en las venas del sistema profundo. Se considera que la incidencia de TVP es de 1-2 por 1000 habitantes por año

Las TVP de Extremidades Inferiores se clasifican según su localización en:

Distales: distal a la vena poplítea

Proximales: proximal a la vena poplítea.

## **2.- Fisiopatología**

La fisiopatología de la TVP se resume mediante la triada de Virchow: estasis sanguínea, daño endotelial e hipercoaguabilidad. Estas tres circunstancias, aisladas o en asociación, intervienen en el desarrollo de un trombo. Los factores de riesgo de trombosis venosa profunda aumentan la probabilidad de desarrollar trombosis mediante uno o más de los mecanismos de la tríada.

---

<sup>1</sup> Facultad de Medicina. Universidad de Chile. Campus Sur

<sup>2</sup> Facultad de Medicina. Universidad de Chile. Campus Sur

<sup>3</sup> Internado Cirugía. Universidad de Chile. Campus Sur-CABL

### 3.- Factores causales

Para el diagnóstico es necesario realizar una historia clínica completa. Debe investigarse condiciones precipitantes de TVP, como procedimientos quirúrgicos, hospitalización, trauma, embarazo, insuficiencia cardíaca y la inmovilidad.

En la mujer debe ser interrogado el uso de anticonceptivos orales o terapia de reemplazo hormonal, así como su historia obstétrica.

Además se debe obtener el antecedente de cáncer u hallazgos que pueden sugerir una neoplasia subyacente.

### 4.- Historia clínica

Si la TVP afecta a las venas proximales la clínica suele ser más evidente. Los síntomas clásicos de la TVP incluyen aumento de volumen, dolor y eritema o cianosis en la extremidad afectada. No existe necesariamente una correlación entre la ubicación de los síntomas y el sitio de la trombosis.

El clásico signo de Homans (dolor en la pantorrilla con la dorsiflexión de pie) es de muy escasa especificidad, por lo que aporta poca información para el diagnóstico. Otros signos como de Ollow (dolor a la palpación de un cordón venoso en la zona poplíteo) pueden ser más específicos, aunque la utilidad diagnóstica de estos métodos es escasa.

### 5.- Diagnóstico

Las manifestaciones clínicas, por su baja sensibilidad y especificidad, son de escasa utilidad en el diagnóstico. Éste no debe ser afirmado ni excluido basándose sólo en la presentación clínica. Sin embargo, una anamnesis detallada posibilita la identificación de factores de riesgo que, añadidos a determinados hallazgos clínicos, permiten desarrollar modelos de predicción de presentar TVP.

En esto, se basa el modelo de Wells, que permite desarrollar una estrategia diagnóstica y terapéutica segura al combinar métodos de estudios complementarios (Dimero D y ecografía doppler)

**Tabla 1. Modelo de Wells**

Características clínicas	"Score"
- Cáncer en actividad (pacientes que han recibido tratamiento en los últimos 6 meses o reciben tratamiento paliativo).	1
- Parálisis, parestias o inmovilización reciente de extremidades inferiores.	1
- Encamamiento de 3 o más días o cirugía mayor con anestesia general o regional en las 12 semanas previas.	1
- Dolor a la palpación localizado en la distribución del sistema venoso profundo.	1
- Hinchazón de toda la pierna	1
- Hinchazón de la pantorrilla al menos 3 cm superior al de la pierna asintomática.	1
- Edema con fovea confinado a la pierna sintomática.	1
- Venas superficiales colaterales (no varicosas)	1
- TVP previamente documentada	1
- Diagnóstico alternativo al menos tan probable como el de TVP	-2
- TVP probable: si el "score" es $\geq 2$	
- TVP improbable: si "score" es $< 2$	

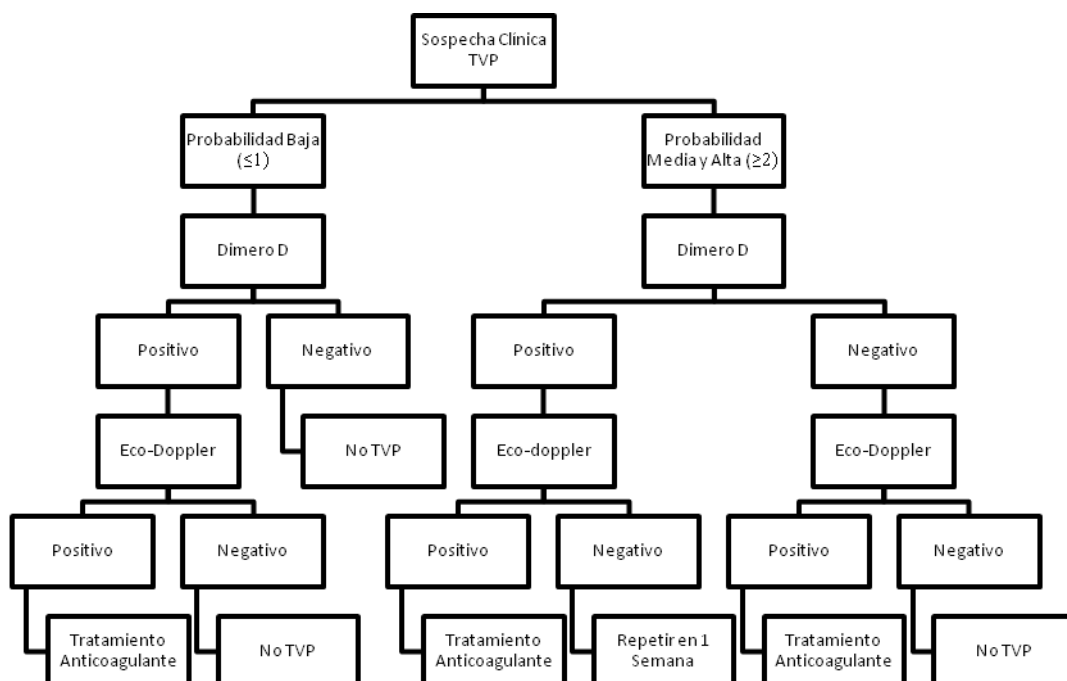
En pacientes con síntomas en ambas piernas, se utiliza la extremidad más sintomática.

Con puntuación clínica  $\leq 1$  y dímero-D negativo serían suficientes para excluir TVP, sin necesidad de realizar Ecografía Doppler.

Con puntuación clínica  $\leq 1$  y dímero-D positivo sería necesario realizar Ecografía Doppler para excluir o diagnosticar TVP.

Con puntuación  $\geq 2$  no debería emplearse únicamente el dímero-D para excluir TVP.

**Fig 1. Algoritmo Diagnostico**



Este modelo no se puede utilizar en: embarazadas, pacientes anticoagulados, pacientes con TVP previa, con síntomas de más de 60 días de duración, ante sospecha de embolia pulmonar y en pacientes con una pierna amputada.

## 6.- Diagnostico Diferencial

El diagnóstico diferencial de la TVP debe realizarse con celulitis, tromboflebitis superficial, rotura de quiste de Baker, hematoma muscular, esguince, edema de estasis, síndrome postrombótico, artritis y linfedema.

## 7.- Tratamiento

Una vez confirmado el diagnostico debe iniciarse la terapia anticoagulante.

Las Heparinas de Bajo Peso Molecular (HBPM) son más eficaces en el tratamiento inicial de la TVP que la heparina no fraccionada (HNF).

Para el tratamiento de mantención se utilizan los anticoagulantes orales. Estos se inician desde el primer día de tratamiento, tras la dosis de carga de HBPM o HNF. Se solapan durante al menos 5 o 6 días. La international normalized ratio (INR) diana para un primer episodio de TVP es de 2,5 (entre 2 y 3). En casos de contraindicación o ineficacia de los ACO, el mantenimiento se realizará con heparina.

El empleo de medias compresivas reducen la incidencia de síndrome postrombótico. Deben emplearse antes del primer mes tras el episodio y mantenerse

durante al menos 1 año. El reposo en cama no mejora el resultado del tratamiento, por lo que se recomienda la deambulaci3n precoz.

La duraci3n del tratamiento anticoagulante varia seg3n la situaci3n cl3nica. Si existe TVP asociada a un factor de riesgo transitorio (Traumatismo, cirug3a, inmovilidad, terapia estrog3nica, etc.) se recomienda anticoagulaci3n por 3 meses.

Si existe un primer episodio de TVP idiopatica (sin factor de riesgo reconocible) se recomienda anticoagulaci3n por 6 meses

Si existe la presencia de un factor de riesgo permanente o hereditario se recomienda anticoagulaci3n indefinida.

Si existe TVP recurrente (dos o mas episodios) se recomienda anticoagulaci3n indefinida.

## **8.- Conclusi3n**

La TVP es una patolog3a frecuente que aparece por combinaci3n de estasis sangu3nea, da3o endotelial e hipercoagulabilidad. Es m3s prevalente en pacientes con factores de riesgo (inmovilizaci3n, ingreso hospitalario, cirug3a reciente, neoplasia, etc.). La estrategia diagn3stica ideal consiste en la combinaci3n de la probabilidad cl3nica, el d3mero D y la ultrasonograf3a Doppler. Una vez confirmado el diagnostico debe iniciarse la terapia anticoagulante.

### **Bibliografía**

1. *Diagnóstico y tratamiento de la trombosis venosa profunda*. Rev. Med. Univ. De Navarra/Vol 51, N°1, 2007, 13-17
2. Villa Estébanez R. *Revisión Trombosis Venosa Profunda*. AMF 2009;5(1):11-20
3. Landaw S; Bauer K. *Approach to the diagnosis and therapy of lower extremity deep vein thrombosis*. En UpToDate (Consultado el 20/10/2014)
4. Wells PS, Anderson DR, Bormanis J, et al. *Value of assessment of pretest probability of deep-vein thrombosis in clinical management*. Lancet; 350:1795. 1997.
5. Wells PS, et al. *Evaluation of D-dimer in the diagnosis of suspected deep-vein thrombosis*. New England Journal of Medicine, 2003, vol. 349, no 13, p. 1227-1235.
6. Goodacre S. *In the clinic. Deep venous thrombosis*. Ann Intern Med 2008; 149:ITC3.
7. Kearon C, Akl EA, Comerota AJ, et al. *Antithrombotic therapy for VTE disease*. Antithrombotic Therapy and Prevention of Thrombosis, 9th ed: American College of Chest Physicians Evidence-Based Clinical Practice Guidelines. Chest 2012; 141:e419S.